

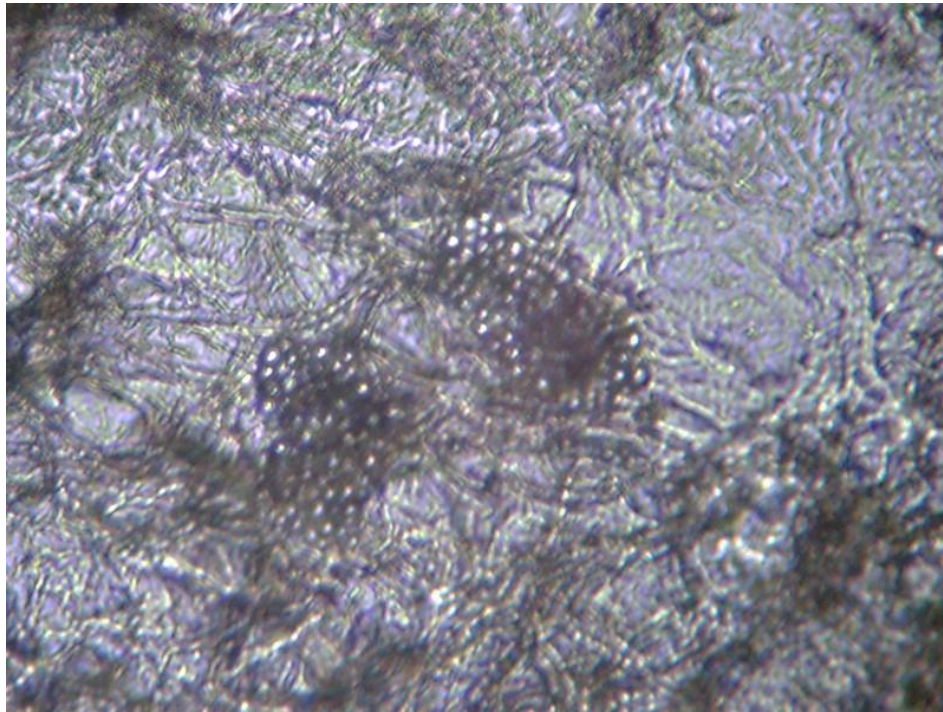
نمونه شماره **14024330**: بیمار مرد بالغ 38 ساله است که با لکه های متعدد پوستی در نواحی مختلف تنه (سینه، شکم، پهلوها، پشت و کمر) بدون سابقه قبلی که از حدود یکماه پیش شروع شده است به آزمایشگاه مراجعه کرده است. ضایعه ها فاقد خارش و پوسته ریزی قابل توجه بوده ولی در اثر تراشیدن شوره و پوسته های آردی شکل ، نمونه جمع آوری میشود. نمونه برداری به روش تراشیدن و از سطح وحاشیه ضایعه ها انجام شد و گسترش مرطوب با کمک پتاس 10 درصد و نیز گسترش با چسب اسکاچ تهیه گردید. تشخیص شما چیست؟

Trichophyton mentagrophytes

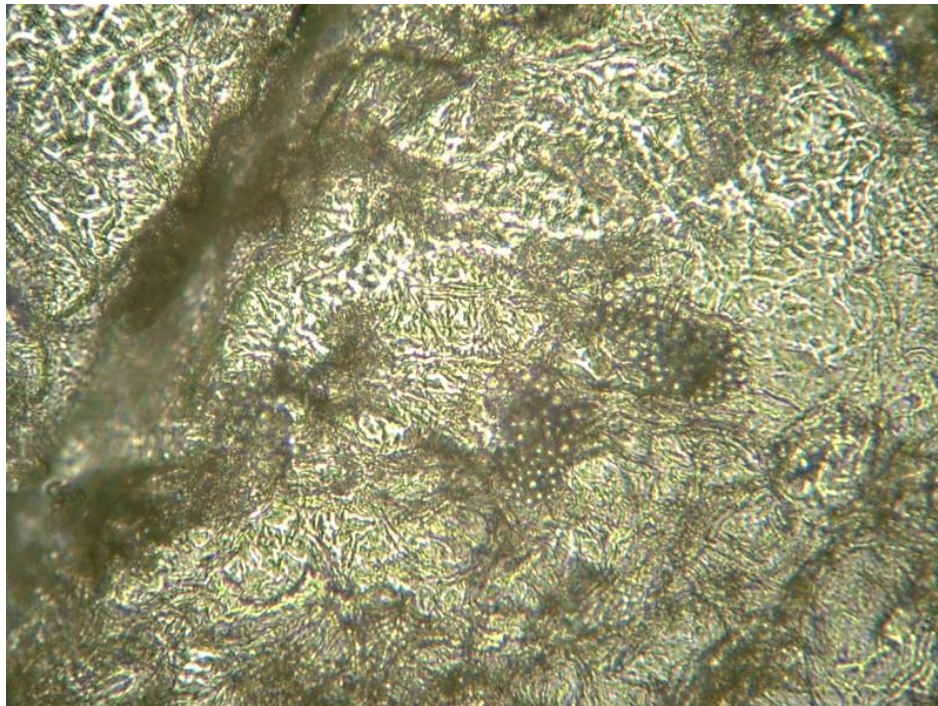
Candida albicans

Malassezia Furfur

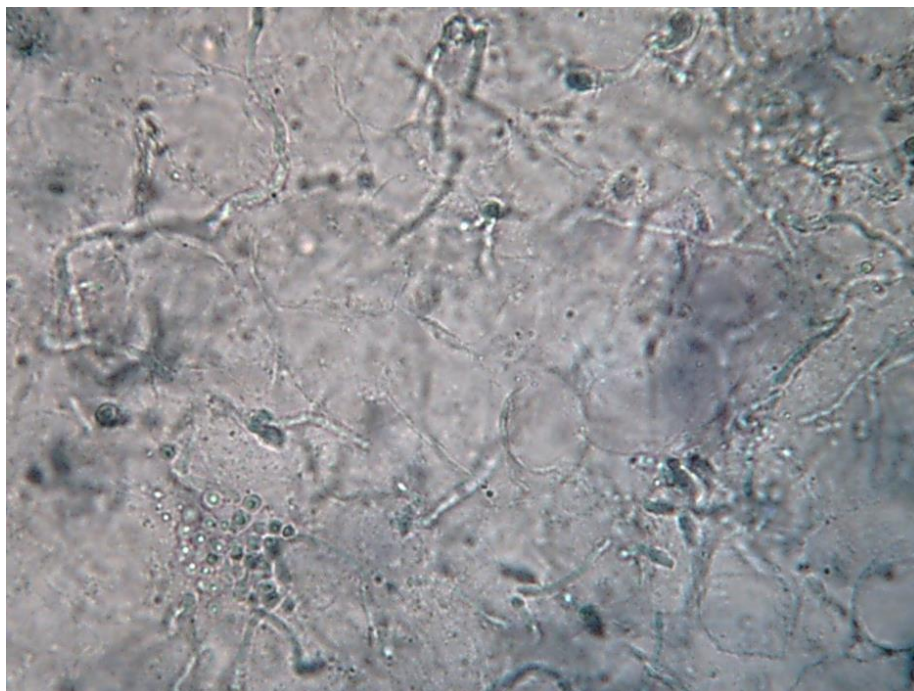
Trichosporon sp.



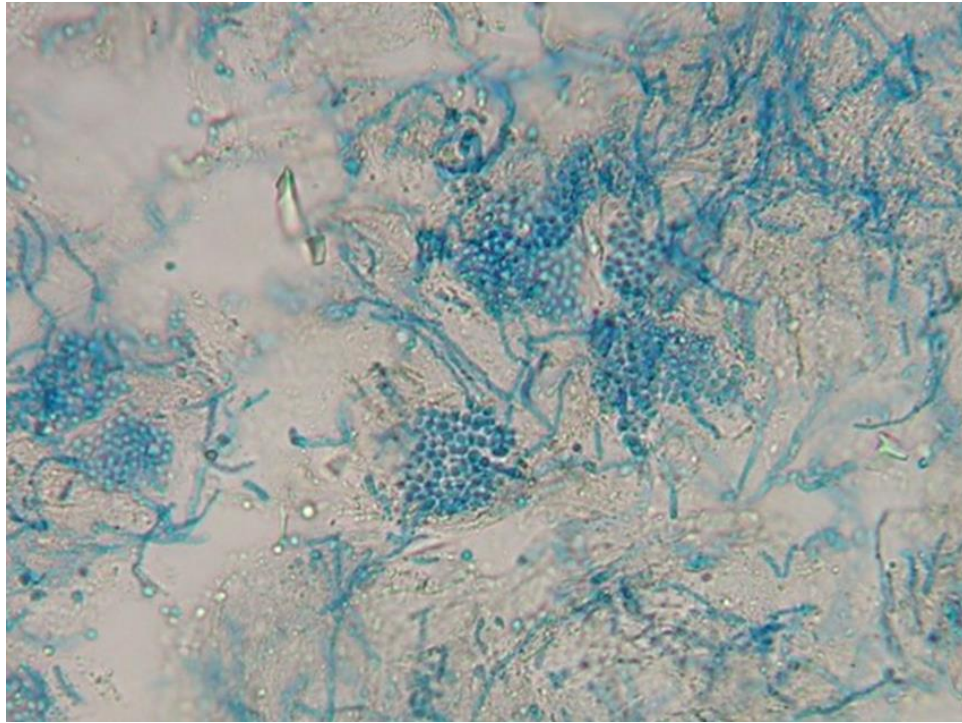
آزمایش میکروسکوپی از نمونه های پوسته بیمار با چسب اسکاچ، بزرگنمایی X400



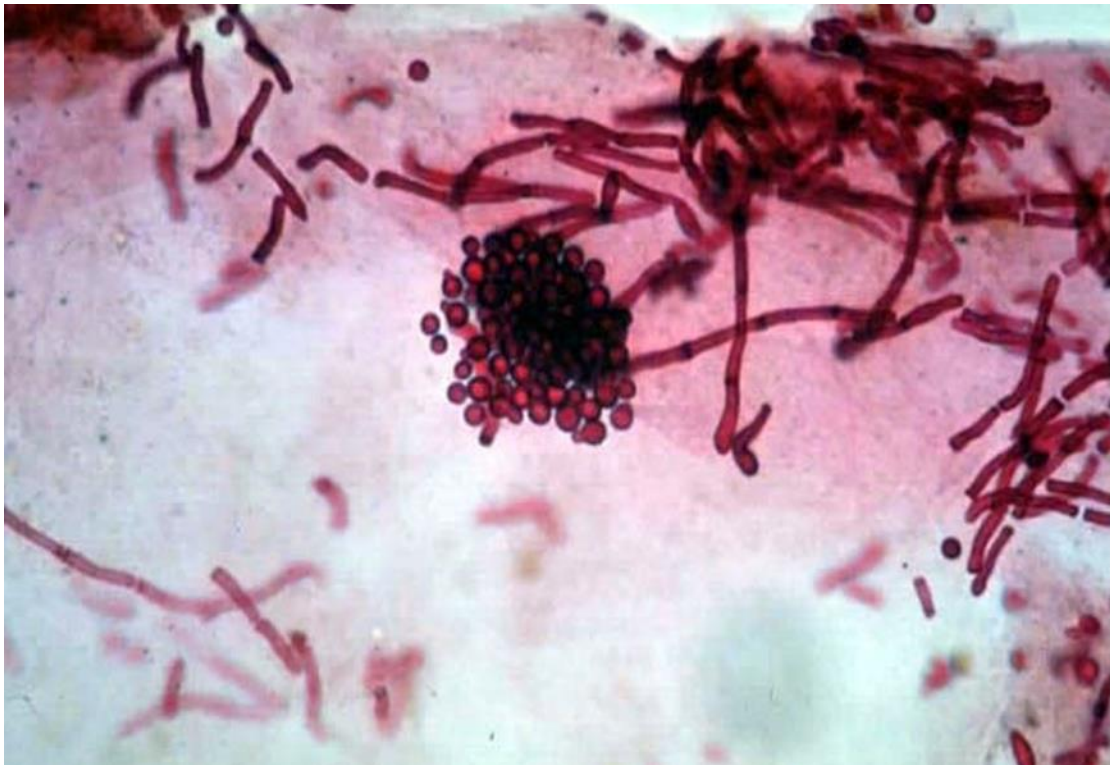
آزمایش میکروسکوپی از نمونه های پوسته بیمار با چسب اسکاچ، بزرگنمایی X400



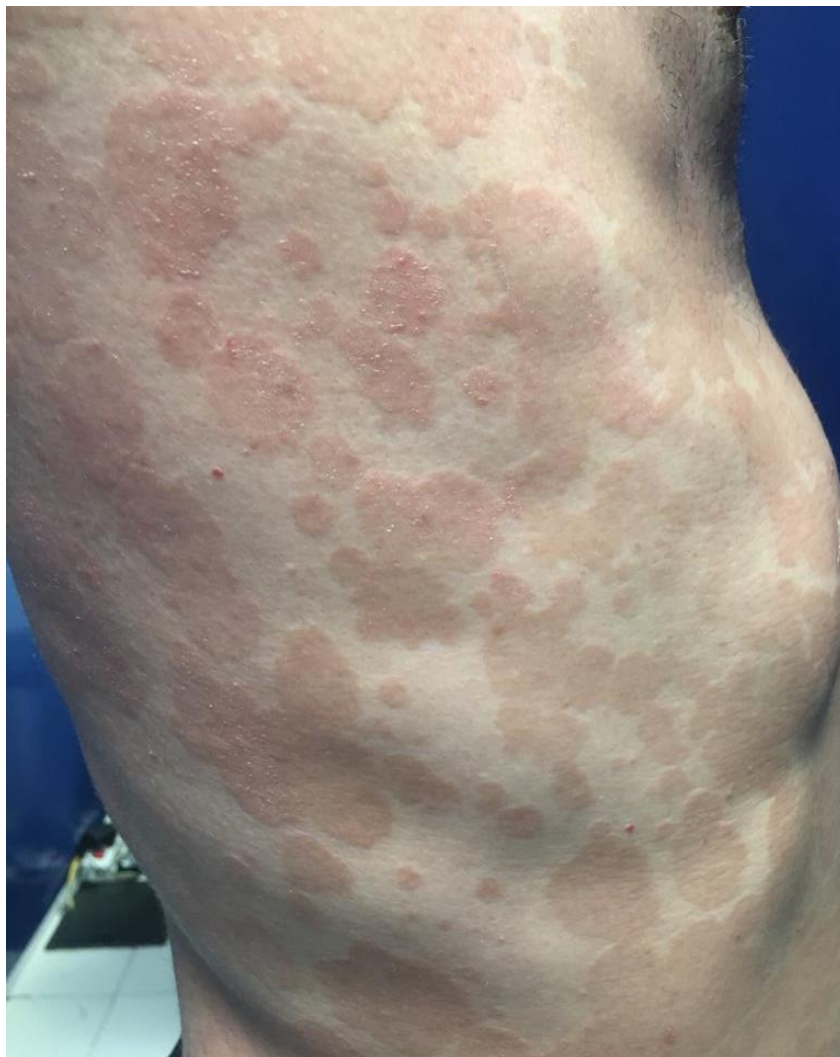آزمایش میکروسکوپی از نمونه های پوسته بیمار با پتاس 10 درصد، بزرگنمایی X400



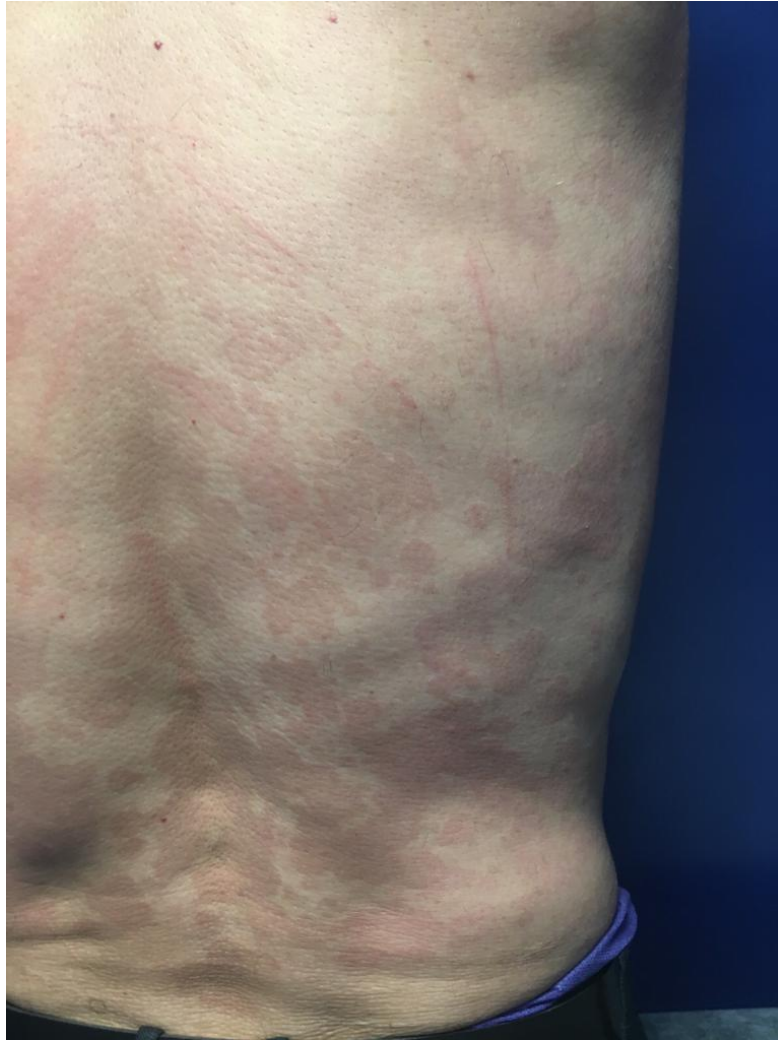آزمایش میکروسکوپی از نمونه های پوسته بیمار، رنگ آمیزی لاکتوفنل کاتن بلو، بزرگنمایی X400



آزمایش میکروسکوپی از نمونه های پوسته بیمار، رنگ آمیزی پاس



ضایعات ماکولوپاپولر با اندازه های مختلف در نواحی سینه، شکم، و پهلوهای بیمار



ضایعات ماکولوپاپولر در نواحی پشت، پهلوها، و کمر بیمار