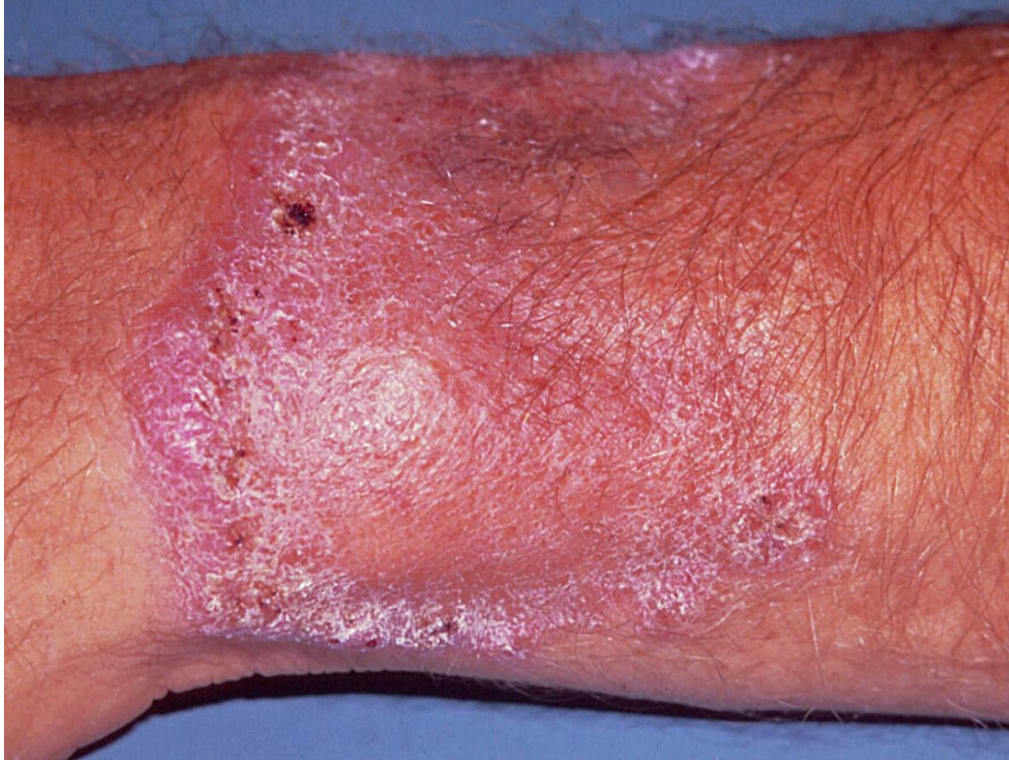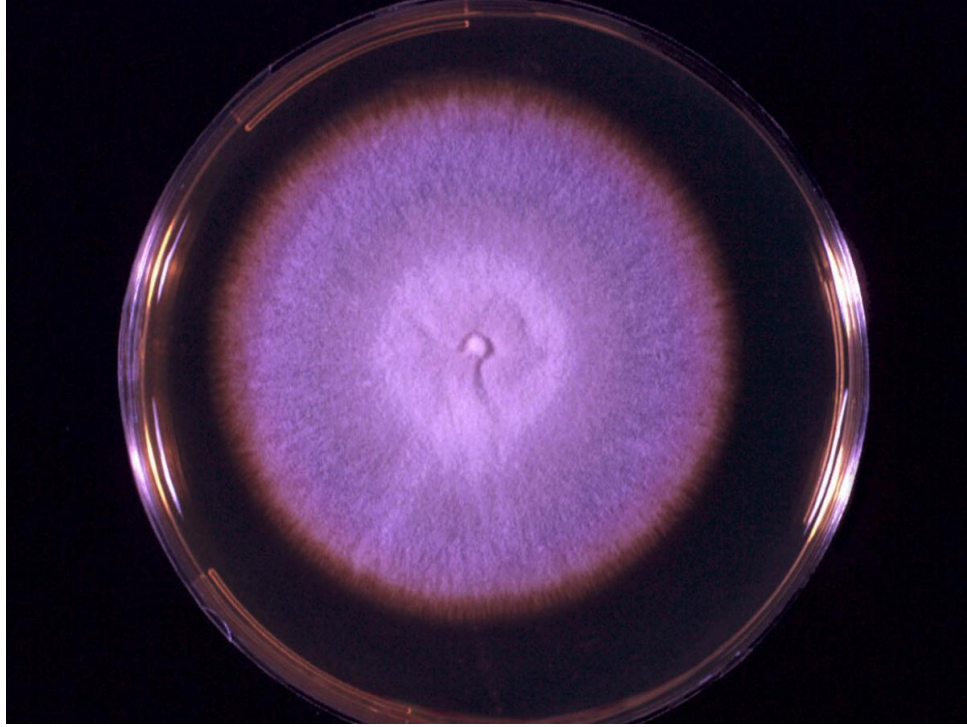


به نام حضرت دوست

یک کارگراصطبل ۴۲ ساله با ضایعه گرانولوماتوز روی مچ دست به آزمایشگاه مراجعه کرد. ضایعه دارای حاشیه پوسته پوسته و به مدت دو سال بر روی دست بیمار وجود داشته است. فلس‌های پوست برای بررسی میکروسکوپی و کشت جمع‌آوری شدند.




تصویر ضایعات گرانولوماتوز روی دست

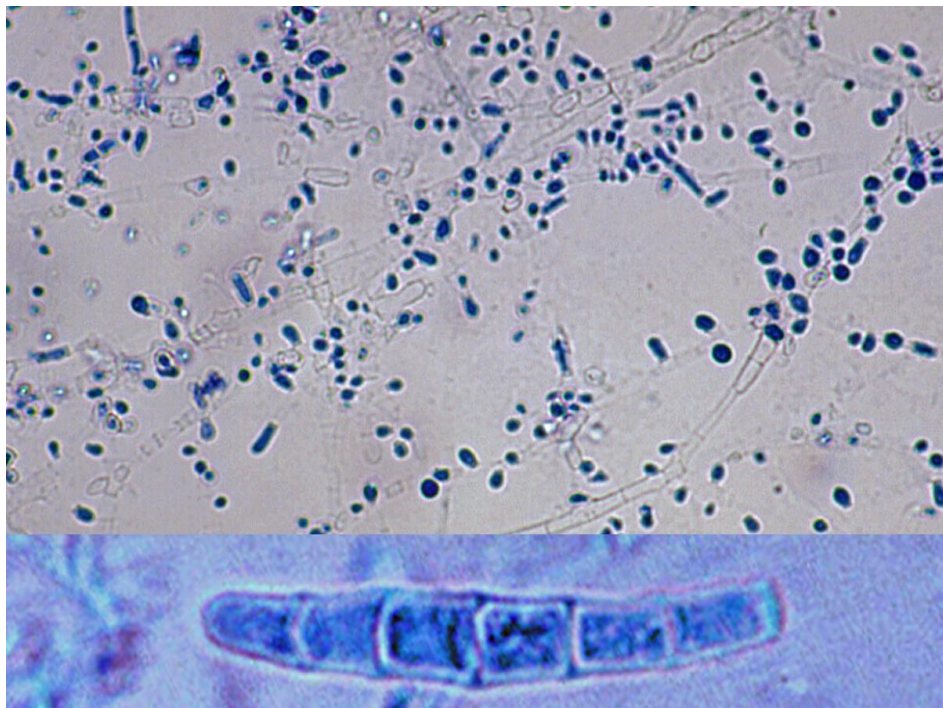


تصویر سطح کلنی

کلنی‌ها معمولاً مسطح هستند، اما برخی ممکن است چین‌های ملایم یا شیارهای شعاعی، به رنگ سفید تا نخودی، بافت جیر مانند تا کرکی ایجاد کنند و شبیه تریکوفیتون منتاگروفایتیس هستند. کشت‌ها معمولاً دارای حاشیه و پشت فرورفته به رنگ زرد پررنگ هستند که بعداً در مرکز به رنگ قرمز تیره در می‌آیند.



تصویر پشت کلنی



تصویر میکروسکوپی از کلنی

از نظر میکروسکوپی، میکروکونیدی‌های فراوان که ممکن است چماقی تا گلابی شکل و بدون دم‌برگ یا کروی و ساقه‌دار باشند، به صورت جانبی در امتداد هیف‌ها تشکیل می‌شوند. ماکروکونیدی‌ها به ندرت تولید می‌شوند، اما در صورت وجود، چماقی، صاف، با دیواره نازک و با اندازه‌های متغیر هستند. گاهی اوقات اندام‌های گره‌ای ممکن است وجود داشته باشند و میکروکونیدی‌ها اغلب در کشت‌های قدیمی دچار تغییر شکل می‌شوند تا کلامیدوکونیدی‌های فراوان تولید کنند. این گونه یک قارچ زئوفیل است که باعث کچلی در اسب‌ها و عفونت‌های نادر در انسان می‌شود. این قارچ به جز وارپته اتوتروفیکوم که محدود به استرالیا و نیوزیلند است، در سراسر جهان پراکنده است. اکثر سویه‌ها به جز سویه‌های استرالیا و نیوزیلند که اتوتروفیک هستند برای رشد به اسید نیکوتینیک نیاز دارند. موهای آلوده عفونت اکتوتریکس را نشان می‌دهند اما در زیر نور ماوراء بنفش چراغ وود فلورسنت نشان نمی‌دهند.